

Pseudotumor cerebral associado ao uso de minociclina para tratamento de acne vulgar - relato de caso

Pseudotumor Cerebri Associated with the Use of Minocycline for the Treatment of Acne Vulgaris: A Case Study

Casos Clínicos debatidos - Pseudotumor cerebral associado al uso de minociclina para tratamiento de acné vulgar - relato de caso

Título Resumido: Pseudotumor cerebral associado a minociclina

Ana Tereza Ramos Moreira. Professora Adjunta de Oftalmologia - Universidade Federal do Paraná - UFPR, Curitiba, PR, Brasil. atrm1204@gmail.com

RESUMO

INTRODUÇÃO: Cloridrato de minociclina utilizado para tratamento de acne vulgar tem sido associado ao desenvolvimento de pseudotumor cerebral em crianças e adolescentes. Alterações oftalmológicas como papiledema, diplopia e alteração da motilidade extrínseca ocular têm sido relatadas. **MÉTODO:** Descrição de caso baseada em revisão de prontuário relacionado a internamento hospitalar e revisão de prontuário oftalmológico incluindo tratamento cirúrgico do estrabismo. **RESULTADO:** Regressão espontânea de todos os sinais e sintomas, exceto da diplopia e estrabismo convergente, necessitando correção cirúrgica do desvio ocular. **CONCLUSÃO:** Uso de cloridrato de minociclina para o tratamento da acne vulgar deve ser de exceção, quando nenhuma outra opção terapêutica for viável.

Palavras-chave:

Pseudotumor cerebral
Hipertensão intracraniana idiopática
Minociclina
Paresia
Cirurgia estrabismo

ABSTRACT

INTRODUCTION: minocycline hydrochloride used to treat acne vulgaris has been associated with the development of pseudotumor cerebri in children and adolescents. Ophthalmologic alterations, including papilledema, diplopia, and changes in ocular motility, have been reported. **METHODS:** case description based on a review of hospital records and ophthalmology records, including surgical treatment of strabismus. **RESULTS:** spontaneous regression of all signs and symptoms except for diplopia and convergent strabismus, which required surgical correction of the ocular deviation. **Conclusion:** the use of minocycline hydrochloride to treat acne vulgaris should be a last resort, when no other therapeutic option is viable.

Keywords:

Pseudotumor Cerebri

RESUMEN

INTRODUCCIÓN: el clorhidrato de minociclina utilizado para el tratamiento del acné vulgar ha sido asociado al desarrollo de pseudotumor cerebral en niños y adolescentes. Alteraciones oftalmológicas como papiledema, diplopía y alteración de la motilidad extrínseca ocular han sido relatadas. **MÉTODO:** descripción de caso basada en revisión de historia a internamiento hospitalario y revisión de resumen oftalmológico incluyendo tratamiento quirúrgico del estrabismo. **RESULTADO:** regresión espontánea de todas las señales y síntomas, excepto de la diplopía y estrabismo convergente, necesitando corrección quirúrgica del desvío ocular. **CONCLUSIÓN:** uso de clorhidrato de minociclina para el tratamiento del acné vulgar debe ser de excepción, cuando ninguna otra opción terapéutica sea viable.

Palabras clave:

Seudotumor Cerebral

Fonte de financiamento: próprio

Parecer CEP: não se aplica.

Conflito de interesses: declaram não haver.

Recebido em: 24/12/2014

Approved em: 30/01/2015

Como citar: Moreira ATR. Pseudotumor cerebral associado ao uso de minociclina para tratamento de acne vulgar- Relato de caso. e-Oftalmo.CBO: Rev. Dig. Oftalmol., São Paulo, 2015; 1(1) <http://dx.doi.org/10.17545/e-oftalmo.cbo/2015.6>

INTRODUÇÃO

Hipertensão Intracraniana Idiopática (HII), também denominada Pseudotumor Cerebral (PtC), é o aumento da pressão do líquido cefalorraquidiano acima de 20cm em não obesos e 25cm de água em obesos, de causa desconhecida. Não há evidência de obstrução no sistema ventricular, nem alteração nos exames de neuroimagem. É mais comum em mulheres obesas em idade fértil.

Existe controvérsia em relação à causa de hipertensão intracraniana. Há quem defenda que todas as formas de hipertensão intracraniana, idiopática ou secundária são decorrentes de oclusão dos seios venosos, ou seja, hipertensão venosa.¹ No entanto, outros autores acreditam que as alterações que ocorrem nos seios venosos, incluindo a hipertensão venosa, são secundárias à própria hipertensão intracraniana. King et al² demonstraram que, se a pressão do liquor é reduzida, a hipertensão venosa desaparece.

Os sintomas de hipertensão intracraniana idiopática são cefaleia, tinnitus pulsátil, alterações visuais e perda visual transitórias. Pode ocorrer diplopia decorrente de paresia do VI par craniano e papiledema, que em fase avançada poderá levar à perda visual.

Muitos casos de hipertensão intracraniana são idiopáticos, porém a literatura descreve vários relatos de pseudotumor cerebral associados ao uso de antibióticos como minociclina, tetraciclina, e doxiciclina. [3.4.5.6.7.8.9.10.11.12.13](#)

O cloridrato de minociclina é um antibiótico do grupo das tetraciclinas, sendo um derivado semissintético delas. Assim como as tetraciclinas, sua ação é principalmente bacteriostática, e acredita-se que seja um inibidor da síntese de proteínas. Possui atividade antibacteriana contra ampla gama de organismos gram-positivos e gram-negativos.¹⁴

MÉTODO

A descrição deste caso foi baseada na revisão do prontuário médico da paciente durante o período de internamento hospitalar, além de revisão dos dados oftalmológicos obtidos pela autora durante o período em que tratou a paciente.

CASO CLÍNICO

CDS, 15 anos, feminino, estudante, natural de Curitiba, procurou pronto atendimento do Hospital de Olhos do Paraná em 07/08/2013 com queixa de diplopia e estrabismo convergente. Ao exame oftalmológico detectou-se estrabismo convergente (ET) em olho direito, edema de papila em ambos os olhos e história de 7 dias de cefaleia frontal pulsátil de forte intensidade, febre, vômito, fono e fotofobia, cansaço e mal estar.

Encaminhada a serviço hospitalar neurológico para investigação de hipertensão intracraniana, relatou uso de cloridrato de minociclina, 100 mg/dia por 90 dias, para tratamento de acne. Foi orientada a interromper o uso do medicamento e internada para investigação de hipertensão intracraniana.

Exame neurológico positivo para paresia de VI par craniano à direita e edema de papila. Pupilas isocóricas e fotorreagentes.

Tomografia axial computadorizada cerebral normal.

Ressonância Magnética cerebral normal.

Punção lombar: Líquido céfalo raquidiano (LCR) límpido com ausência de bactérias e fungos. Pressão 55 cm H₂O.

Iniciado acetazolamida 250mg VO 8/8hs e pulsoterapia por 5 dias.

Exame oftalmológico descrito no prontuário médico em 09/08/2013 relata persistência do ET em olho direito (OD) com olho esquerdo (OE) fixador. Hipofunção (-3) do músculo reto lateral direito (RLD) e hiperfunção (+2) do músculo reto medial direito (RMD).

Acuidade Visual (AV) sem alterações.

Fundo de olho ambos olhos (FAO) apresentava papila com bordos mal definidos e hemorragia peripapilar. Mácula normal.

Pressão Intraocular normal em ambos os olhos.

Sorologia negativa para lúpus eritematoso sistêmico.

Após alta hospitalar a paciente procurou oftalmologista para segunda opinião, e o exame oftalmológico apresentou:

Diplopia horizontal.

Refração estática OD -2.75 -1.00 a 5° AV 20/20.

OE -3.00 -0.25 a 180° AV 20/20.

FO- Edema de Papila Óptica +/++++ em ambos os olhos.

Estrabismo convergente (fig.1) 40 dioptrias prismáticas. (Quadro 1)

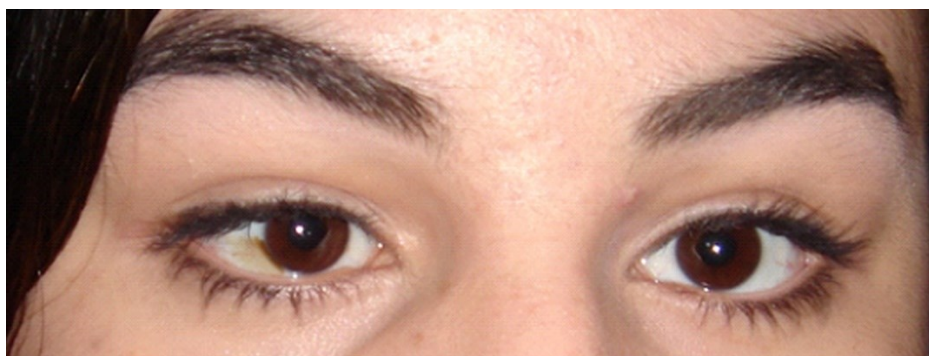

Figura 1 - Desvio ocular pré-operatório.

50	40	40
50	40	40
50	40	40

Quadro 1- Cover test com prisma Limitação de abdução de olho direito (+1)

Prova de dução passiva negativa.

Após 22 dias de evolução, realizou-se retinografia colorida em AO que apresentou edema de papila em fase de regressão (Figura 2 e 3).

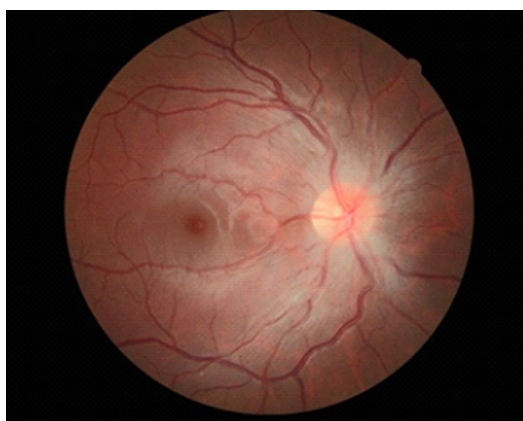

Figura 2 - Retinografia colorida OD apresentando edema de papila em fase de regressão, 22 dias após o início do quadro mostrando ainda edema de fibras nervosas especialmente na região nasal de nervo óptico.

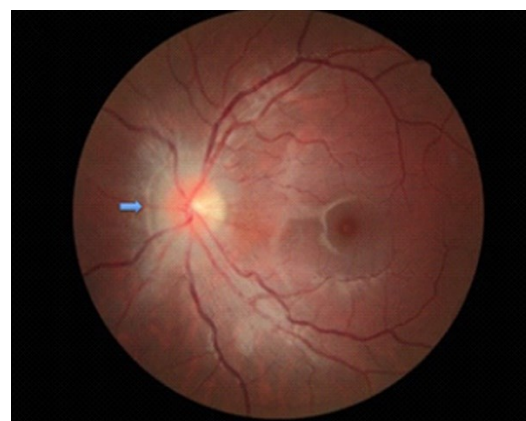


Figura 3 - Retinografia colorida de OE apresentando edema de papila em fase de regressão, 22 dias após o início do quadro mostrando ainda edema de fibras nervosas especialmente na região nasal de nervo óptico com linha demarcatória (flecha).

Perimetria computadorizada mostrou aumento de mancha cega em ambos os olhos.

Após 30 dias do início dos sintomas, houve resolução completa do edema de papila em ambos os olhos, mantendo acuidade visual corrigida de 20/20 (Snellen), porém motilidade extrínseca ocular inalterada.

Realizado em 13/05/2014 retrocesso dos músculos retos mediais em ambos os olhos, associado à ressecção do músculo reto lateral em olho direito, com ortotropia imediata mantendo-se assim até a última consulta (Figura 4).

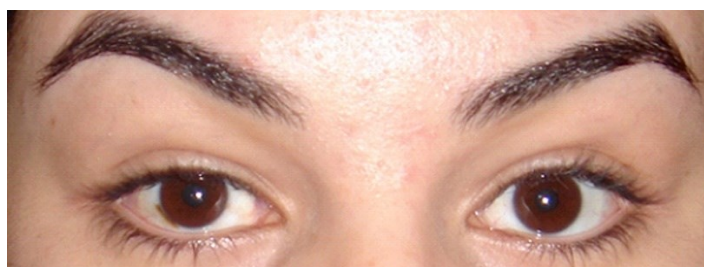

Figura 4 - Ortotropia 6 meses após a cirurgia.

DISCUSSÃO

Casos de PtC em crianças e adolescentes induzidos por tetraciclina e minociclina utilizados para o tratamento de acne vulgar, têm sido descritos na literatura desde a década de 70, embora a patogênese deles não tenha sido plenamente esclarecida.^{4,5,6,7,8,9,10,11,12}

Em trabalho retrospectivo, Quinn, Singer e Buncic¹¹, analisando 153 pacientes portadores de PtC, descrevem seis pacientes cuja etiologia da patologia é relacionada ao uso de tetraciclina em dois deles, e minociclina nos demais. Desses seis pacientes, cinco são do sexo feminino, sendo que apenas uma delas apresentava obesidade. Na maior série de casos de PtC associados ao uso de minociclina, na qual são descritos doze casos, seis pacientes não apresentavam obesidade. Em nove deles (75%), os sintomas do PtC surgiram até a 8a. semana de tratamento.³

Revisão Sistemática realizada em 2012, visando verificar a eficácia e segurança do uso de minociclina para acne vulgar, concluiu que a minociclina é um tratamento eficaz para moderada a moderadamente grave vulgaris acne inflamatória, mas ainda não há evidências de que ela seja superior a outras terapias mais utilizadas. A evidência sugere que a minociclina é associada com mais graves efeitos adversos do que a doxiciclina. Minociclina, ao contrário de outras tetraciclinas, está associada a lúpus eritematoso, porém o risco é pequeno: 8,8 casos por 100.000 pessoas-ano. O risco de reações autoimunes aumenta com a duração da utilização da droga.¹²

A paciente deste relato foi submetida à investigação de lúpus eritematoso sistêmico, tendo sido descartado o diagnóstico após resultado negativo da sorologia. Ela não era obesa e os sintomas de PtC surgiram durante a 12a. semana de uso de 100 mg/dia de minociclina, sendo essa a dose preconizada pela literatura para o tratamento de acne vulgar.¹¹

O VI par craniano é vulnerável a grande número de lesões, devido ao seu longo trajeto intracraniano, desde a emergência na protuberância até a fenda esfenoidal, seja por causa tumoral, inflamatória, vascular ou traumática. Devido ao ângulo de aproximadamente 90 graus que o VI par realiza próximo à porção petrosa do osso temporal, qualquer deslocamento do cérebro pode estirá-lo, causando paralisia. Isso ocorre principalmente nos casos de hipertensão intracraniana.¹⁵

Paresia/paralisia de nervo craniano é amplamente descrita na literatura relacionada ao uso de minociclina, sendo o abducente, o nervo craniano mais afetado.^{3,11,13}

Na revisão bibliográfica realizada, não foi encontrada nenhuma descrição de correção cirúrgica de estrabismo, deduzindo-se que todos os casos apresentaram resolução espontânea. Em nossa paciente, após 30 dias de interrupção do antibiótico e início do tratamento do PtC com acetazolamida, houve resolução completa do papiledema e a acuidade visual manteve-se normal. No entanto, a diplopia e o estrabismo convergente, permaneceram, necessitando correção cirúrgica.

A paciente sofreu constrangimento devido ao estrabismo e em consequência buscou isolamento, deixando de frequentar o ambiente escolar durante o período pré-operatório.

Conclui-se deste caso que nem sempre os efeitos indesejados da minociclina regredem espontaneamente, e que podem causar problemas emocionais.

Sugere-se que essa droga seja prescrita para o tratamento de acne vulgar apenas quando não houver possibilidade de utilizar outras opções terapêuticas. Salienta-se ainda a necessidade de acompanhamento neuro-oftalmológico, para diagnóstico e tratamento precoce de eventual efeito indesejado da droga.

REFERÊNCIAS

- 1 ↑ Karahalios DG, ReKate HL, Khayata MH, Apostolides PJ. Elevated intracranial venous pressure as a universal mechanism in pseudotumor cerebri of varying etiologies. *Neurology*. 1996;46:198–202. <http://dx.doi.org/10.1212/WNL.46.1.198>.
- 2 ↑ King JO, Mitchell PJ, Thomson KR, Tress BM. Manometry combined with cervical puncture in idiopathic intracranial hypertension. *Neurology*. 2002;58:26–30. <http://dx.doi.org/10.1212/WNL.58.1.26>.
- 3 ↑ ↑ Chiu AM, Chuenkongkaew WL, Comblath WT, et al. Minocycline treatment and pseudotumor cerebri syndrome. *Am J Ophthalmol*. 1998;126(1):116–121. [http://dx.doi.org/10.1016/S0002-9394\(98\)00063-4](http://dx.doi.org/10.1016/S0002-9394(98)00063-4).
- 4 ↑ ↑ Mochizuki K, Takahashi T, Kano M, Terajima K, Hori N. Pseudotumor cerebri induced by minocycline therapy for acne vulgaris. *Jpn J Ophthalmol*. 2002;46(6):668–672. [http://dx.doi.org/10.1016/S0021-5155\(02\)00550-6](http://dx.doi.org/10.1016/S0021-5155(02)00550-6).
- 5 ↑ ↑ Monaco F, Agnetti V, Mutani R. Benign intracranial hypertension after minocycline therapy. *Eur Neurol*. 1978;17(1):48–49. <http://dx.doi.org/10.1159/000114921>.
- 6 ↑ ↑ Giles CL, Soble AR. Intracranial hypertension and tetracycline therapy. *Am J Ophthalmol*. 1971;72:981–982. [http://dx.doi.org/10.1016/0002-9394\(71\)91703-X](http://dx.doi.org/10.1016/0002-9394(71)91703-X).
- 7 ↑ ↑ Stuart BH, Litt IF. Tetracycline-associated intracranial hypertension in an adolescent: a complication of systemic acne therapy. *J Pediatr*. 1978;92:679–680. [http://dx.doi.org/10.1016/S0022-3476\(78\)80326-6](http://dx.doi.org/10.1016/S0022-3476(78)80326-6).
- 8 ↑ ↑ Walters B, Gubbay S. Tetracycline and benign intracranial hypertension: report of 5 cases. *BMJ*. 1981;282:19–20. <http://dx.doi.org/10.1136/bmj.282.6257.19>.
- 9 ↑ ↑ Pearson MG, Littlewood SM, Bowden AN. Tetracycline and benign intracranial hypertension. *BMJ*. 1981;282:568–569. <http://dx.doi.org/10.1136/bmj.282.6263.568-c>.
- 10 ↑ ↑ Pierog SH, Al-Salihi FL, Cinotti C. Pseudotumor cerebri: a complication of tetracycline treatment for acne. *J Adolesc Health Care*. 1986;7:139–140. [http://dx.doi.org/10.1016/S0197-0070\(86\)80010-9](http://dx.doi.org/10.1016/S0197-0070(86)80010-9).
- 11 ↑ ↑ ↑ Quinn AG, Singer SB, Buncic JR. Pediatric tetracycline-induced pseudotumor cerebri. *J AAPOS*. 1999;3(1):53–57.

[http://dx.doi.org/10.1016/S1091-8531\(99\)70095-9](http://dx.doi.org/10.1016/S1091-8531(99)70095-9).

- 12 ↑ ↑ ↑ Garner SE, Eady A, Bennett C, Newton JN, Thomas K, Popescu CM. Minocycline for acne vulgaris: efficacy and safety. 2012 Aug 15. In: The Cochrane Database of Systematic Reviews [Internet]. Hoboken (NJ): John Wiley & Sons, Ltd. c1999 - . <http://dx.doi.org/10.1002/14651858.CD002086.pub2>. Record No.: CD002086.
- 13 ↑ ↑ Bababegy S, Repka MX, Subramanian PS. Minocycline-associated pseudotumor cerebri with severe papilledema. J Ophthalmol. 2009. <http://dx.doi.org/10.1155/2009/203583>.
- 14 ↑ Lucia R, Oliveira-Filho RM, editors. Farmacologia Integrada. 2a ed. Rio de Janeiro: Revinter; c2004. 678 p.
- 15 ↑ Prieto-Diaz J, Souza-Dias C. Estrabismo. 2a ed. Barcelona: Roca; 1986. 440p.



Ana Tereza Ramos Moreira

<http://orcid.org/0000-0001-5105-0663>

<http://lattes.cnpq.br/1019360408367729>

Comentários



O relato, muito bem documentado e apresentado, é interessante e importante, pois relata pela primeira vez caso de paralisia de nervo craniano relacionado ao uso de cloridrato de minociclina e que não apresentou resolução espontânea.

Como descrito, o estrabismo adquirido na adolescência, além da alteração funcional da visão binocular – diplopia – causa alteração importante no efeito estético e conseqüente constrangimento e diminuição da autoestima, podendo, se não resolvido, causar alteração na personalidade do futuro adulto. A paciente ficou inclusive afastada de suas atividades escolares por causa da intercorrência.

Sendo complicação que pode não ter resolução espontânea, ou seja, causadora de sequelas, é importante que os profissionais que prescrevem este medicamento estejam cientes desse relato para poder melhor avaliar o risco benefício do seu uso.

O paciente teve um resultado muito bom graças à intervenção precoce e adequada, mas necessitou de cirurgia para tal. É importante ressaltar que, diante de estrabismo adquirido depois da infância, uma investigação minuciosa através da anamnese detalhada quanto ao uso de medicamentos seja realizada. Outras drogas como sinvastatina e ciprofloxacina têm sido relacionadas como potenciais causadoras de estrabismo.

Dr. Tomás S. Mendonça

Chefe do Setor de Estrabismo da Disciplina de Oftalmologia da Escola Paulista de Medicina – UNIFESP

Patronos CBO 2015

