

# Hamartoma combinado de retina e epitélio pigmentar da retina com acometimento de nervo óptico: relato de caso

Combined hamartoma of the retina and retinal pigment epithelium with optic nerve involvement: a case report

Pedro Henrique Ogata Kodama<sup>1</sup>, João Victor Mendes de Oliveira<sup>1</sup>, Gabriela Mousse de Carvalho<sup>1</sup>, Rodrigo Jorge<sup>1</sup>

1. Departamento de Oftalmologia, Hospital das Clínicas, Faculdade de Medicina de Ribeirão Preto, Universidade de São Paulo, Ribeirão Preto, SP, Brasil.

## PALAVRAS-CHAVE:

Retina; Epitélio pigmentado da retina; Neoplasias da retina; Hamartoma; Tomografia de coerência óptica.

## RESUMO

O hamartoma combinado de retina e epitélio pigmentar da retina é um tumor congênito raro e benigno. É uma mistura de retina, epitélio pigmentar da retina, tecido glial e vasos retinianos. É geralmente unilateral e é comumente diagnosticado em crianças pequenas associado a estrabismo e baixa acuidade visual. A lesão tumoral pode ser confundida com tumores malignos, como melanoma de coroide e retinoblastoma. Este relato tem o objetivo de apresentar o acompanhamento de uma paciente de 10 anos com hamartoma combinado de retina e epitélio pigmentar da retina no olho direito.

## KEYWORDS:

Retina; Retinal pigment epithelium; Retinal neoplasms; Hamartoma; Tomography optical coherence.

## ABSTRACT

Combined hamartoma of the retina and retinal pigment epithelium is a rare, benign, congenital tumor. In addition to the retina and retinal pigment epithelium, it affects the glial tissue and retinal vessels. This tumor is usually unilateral and is commonly diagnosed in young children with strabismus and low visual acuity. The lesion can be confused with malignant tumors such as choroidal melanoma and retinoblastoma. This case report presents the follow-up of a 10-year-old girl with combined hamartoma of the retina and retinal pigment epithelium in the right eye.

## INTRODUÇÃO

O termo hamartoma combinado de retina e epitélio pigmentar da retina (HCR-EPR) foi primeiramente descrito por Gass em 1973. A lesão foi descrita como pigmentada, elevada, com tortuosidades vasculares e malformações das camadas retinianas e do EPR. Gass dividiu o HCR-EPR em duas subcategorias a depender do envolvimento do nervo óptico. Nessa divisão havia uma diferença importante no

aspecto histopatológico. O hamartoma combinado que apresentava o envolvimento do nervo óptico possuía hipertrofia do epitélio pigmentar da retina, presença de proliferação de capilares retinianos além de maior desorganização das camadas retinianas<sup>1</sup>. O HCR-EPR é considerado um tumor congênito, benigno, raro com uma mistura de retina, EPR, tecido gliais e vasos retinianos<sup>2,3</sup>. O tumor geralmente é assintomático e unilateral e é comumente diag-

**Autor correspondente:** Pedro Henrique Ogata Kodama. E-mail: pedro\_phok@hotmail.com

**Recebido em:** 3 de Outubro de 2023. **Aceito em:** 22 de Outubro de 2023.

**Financiamento:** Declaram não haver. **Conflitos de Interesse:** Declaram não haver.

**Aprovado pelo seguinte comitê de ética em pesquisa:** Hospital das Clínicas da Faculdade de Medicina de Ribeirão Preto (CAAE: 71521623.9.0000.5440).

**Como citar:** Kodama PH, Oliveira JV, Carvalho GM, Jorge R. Hamartoma combinado de retina e epitélio pigmentar da retina com acometimento de nervo óptico: relato de caso. eOftalmo. 2023;9(4):176-80.

**DOI:** 10.17545/eOftalmo/2023.0050

 Esta obra está licenciada sob uma *Licença Creative Commons* Atribuição 4.0 Internacional.

nosticado em crianças pequenas com estrabismo e sintomas de baixa acuidade visual. O reconhecimento do HCR-EPR é importante pois a lesão pode ser confundida clinicamente com tumores malignos como retinoblastoma e melanoma de coróide<sup>1,4,5</sup>. O diagnóstico do HCR-EPR é clínico e os exames de tomografia de coerência óptica (OCT) e a angiografias auxiliaram no diagnóstico.

## RELATO DE CASO

Paciente feminino, 10 anos, sem comorbidades, referenciada para primeira avaliação oftalmológica em 2020 devido queixa de exotropia em olho direito (OD), notada pela mãe havia 4 meses.

Na avaliação oftalmológica, apresentava além do desvio ocular, acuidade visual OD de movimento de mãos e de 1,0 em olho esquerdo (OE). Não apresentava alterações da pressão intraocular ou da biomicroscopia em ambos os olhos. A fundoscopia do OD revelou uma lesão acinzentada, elevada, com tortuosidade vascular e coberta por tecido glial. A lesão estendia-se até a mácula e acometia o nervo óptico (Figuras 1 e 2).

A tomografia de coerência óptica (OCT) evidenciou uma lesão hiperreflectiva na retina interna que acometia a espessura total da retina (Figura 3). Apresentava desorganização morfológica com envolvimento de todas as camadas retinianas, incluindo a camada nuclear interna, plexiforme externa, zona

elipsoide, epitélio pigmentar da retina (EPR) e membrana de Bruch.

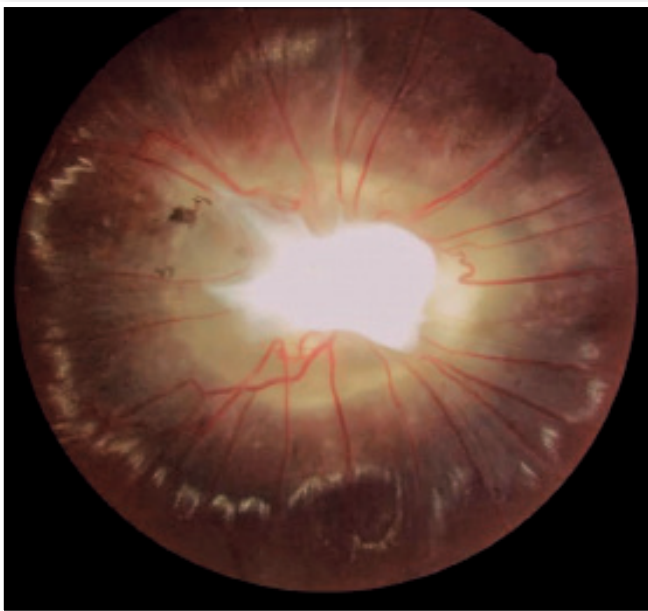
A angiografias mostrou, na fase precoce, área de hipofluorescência na região de hiperpigmentação e, na fase tardia, extravasamento por enchimento vascular com sinais de neovascularização (Figura 4). Ambos os exames auxiliaram no diagnóstico de HCR-EPR.

A paciente segue em acompanhamento com exames de retina regularmente e durante dois anos de seguimento a lesão manteve-se estável e sem complicações.

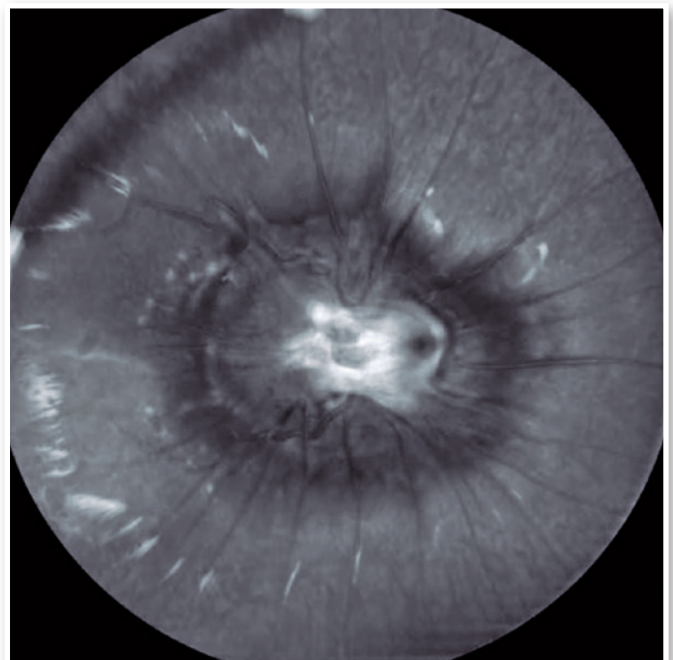
## DISCUSSÃO

O HCR-EPR é um tumor congênito, benigno e raro. É geralmente diagnosticado em crianças com leucocoria, baixa acuidade visual ou estrabismo<sup>1-3</sup>. Este tumor envolve as camadas da retina, vasos retinianos e tecido glial. A lesão do HCR-EPR possui como diagnósticos diferenciais os tumores malignos, como o melanoma de coróide e o retinoblastoma.

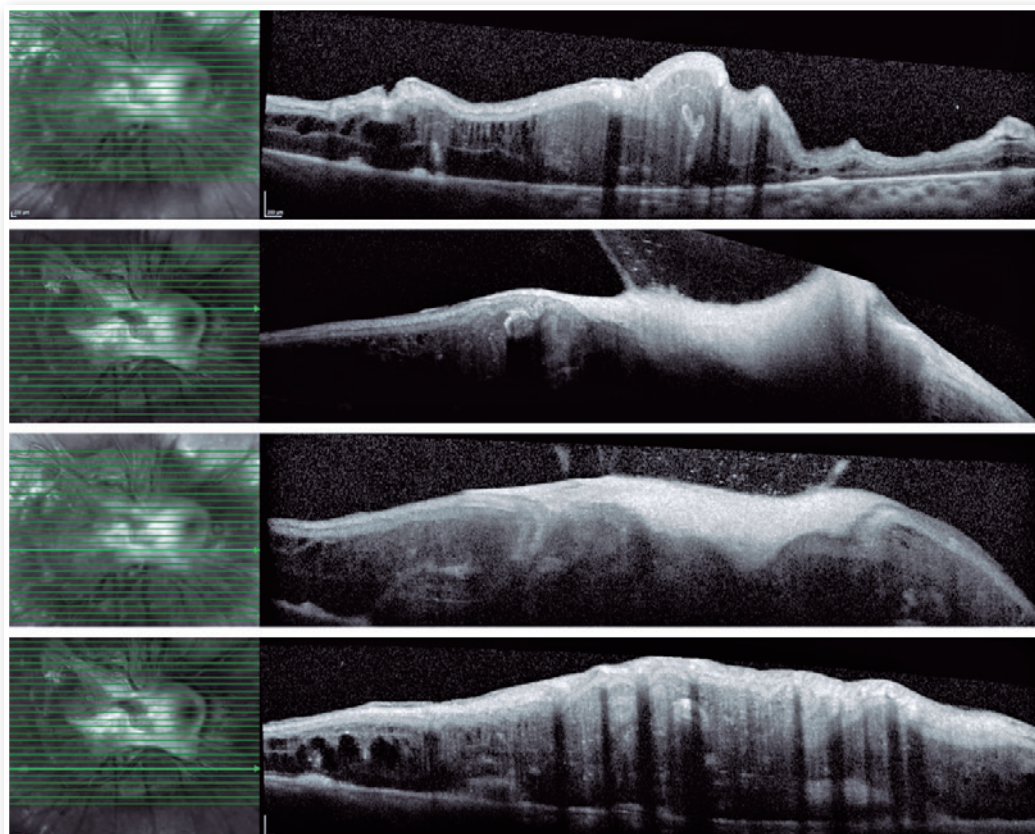
O HCR-EPR pode ser encontrado isoladamente ou associado a alguma condição sistêmica, como, principalmente, a neurofibromatose tipo II<sup>6</sup>, mas há relatos de associações com neurofibromatose tipo I, Síndrome Brânquio-oculofacial e Síndrome de Gorlin Goltz<sup>7</sup>.



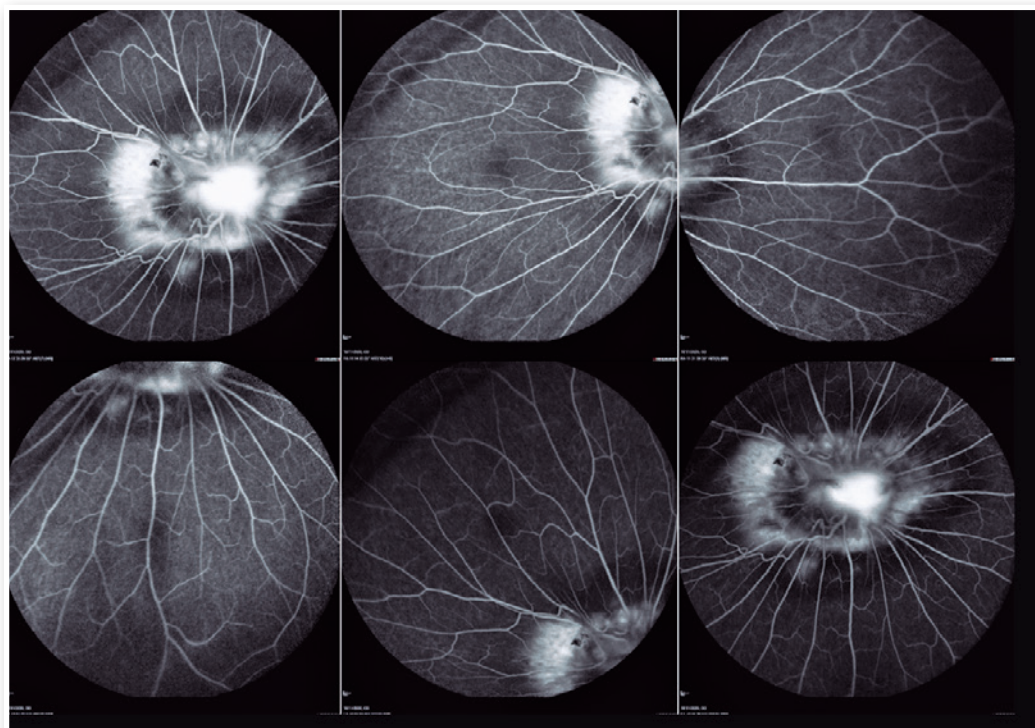
**Figura 1.** Retinografia colorida de fundoscopia do olho direito com lesão envolvendo nervo óptico.



**Figura 2.** Retinografia *redfree* de fundoscopia do olho direito com lesão envolvendo nervo óptico.



**Figura 3.** B-scans de tomografia de coerência óptica da paciente com HCR-EPR.



**Figura 4.** Angiofluoresceinografia da paciente com HCR-EPR.



A baixa acuidade visual indolor é o principal sintoma deste tumor e aparentemente está relacionado com a sua localização<sup>2</sup>. Tumores que envolvem o nervo óptico, o feixe papilo-macular ou a fóvea tendem a apresentar pior acuidade visual. Outras causas que podem levar a perda visual são a formação de membrana epirretiniana (MER) e subsequente tração, além de dobras retinianas, buracos maculares, exsudação intrarretiniano, fluido subretiniano e neovascularização de coroide<sup>8</sup>.

O diagnóstico do HCR-EPR é clínico e os exames complementares auxiliam no diagnóstico. Na OCT, o tumor apresenta-se como uma massa hiperreflexiva, com aumento de espessura e sombreamento posterior, associado a dobras de retina e desorganização de todas as camadas da retina<sup>8-10</sup>. Outro achado é o sinal do “dente de tubarão” - pequenos triângulos hiperreflexivos na retina externa localizados na borda do hamartoma<sup>10</sup>. Na angiofluoresceinografia é possível evidenciar a tortuosidade vascular além de área central de hipofluorescência associado ao extravasamento de contraste<sup>11</sup>.


O manejo do HCR-EPR envolve acompanhamento oftalmológico com exames complementares, tratamento de ambliopia nas crianças e tratamento específicos em casos de complicações, como descolamento tracional de retina, MER, neovascularização de coroide e hemorragia vítrea<sup>3</sup>.

O caso relatado mantém seguimento no setor da oncologia ocular com acompanhamento oftalmológico e realização de exames complementares a cada semestre. Nos dois anos de seguimento a paciente manteve acuidade visual e a lesão permaneceu estável, sem complicações. Este caso mostra não só a importância do seguimento em serviço especializado mas também do diagnóstico correto de HCR-EPR diante dos outros diferenciais com tumores malignos, impedindo a tomada de condutas equivocadas.

## REFERÊNCIAS

1. Gass JD. An unusual hamartoma of the pigment epithelium and retina simulating choroidal melanoma and retinoblastoma. *Trans Am Ophthalmol Soc.* 1973;71:171-183; discussions 184-5.
2. Schachat AP, Shields JA, Fine SL, Sanborn GE, Weingeist TA, Valenzuela, RE, et al. Combined hamartomas of the retina and retinal pigment epithelium. *Ophthalmology.* 1984;91(12):1609-15.
3. Bowling B, Kanski JJ. *Kanski's clinical ophthalmology: a systematic approach.* 8. ed. Edinburgh: Elsevier, 2016.
4. Machemer R. [PRIMARY RETINAL PIGMENT EPITHELIAL HYPERPLASIA]. *Albrecht Von Graefes Arch Ophthalmol.* 1964 Jul 20;167:284-95.German.
5. Vogel MH, Zimmerman LE, Gass JD. Proliferation of the juxtapapillary retinal pigment epithelium simulating malignant melanoma. *Doc Ophthalmol.* 1969;26:461-81.
6. Landau K. The Role of Neuro-Ophthalmologists in the Care of Patients With Neurofibromatosis Type 2. *J Neuroophthalmol.* 2020 Sep;40 Suppl 1:S51-S56.
7. Shields CL, Thangappan A, Hartzell K, Valente P, Pirondini C, Shields JA. Combined hamartoma of the retina and retinal pigment epithelium in 77 consecutive patients visual outcome based on macular versus extramacular tumor location. *Ophthalmology.* 2008;115(12):2246-2252.e3.
8. Arepalli S, Pellegrini M, Ferenczy SR, Shields CL. Combined hamartoma of the retina and retinal pigment epithelium: findings on enhanced depth imaging optical coherence tomography in eight eyes. *Retina.* 2014;34(11):2202-7.
9. Shields CL, Mashayekhi A, Dai VV, Materin MA, Shields JA. Optical coherence tomographic findings of combined hamartoma of the retina and retinal pigment epithelium in 11 patients. *Arch Ophthalmol.* 2005;123(12):1746-50.
10. Arrigo A, Corbelli E, Aragona E, Manitto MP, Martina E, Bandello F, et al. Optical coherence tomography and optical coherence tomography angiography evaluation of combined hamartoma of the retina and retinal pigment epithelium. *Retina.* 2019;39(5):1009-1015.
11. Scupola A, Grimaldi G, Sammarco MG, Sasso P, Marullo M, Blasi MA. Multimodal imaging evaluation of combined hamartoma of the retina and retinal pigment epithelium. *Eur J Ophthalmol.* 2020;30(3):595-599.

## INFORMAÇÃO DOS AUTORES




---

» **Pedro Henrique Ogata Kodama**  
<https://orcid.org/0000-0001-6718-6864>  
<http://lattes.cnpq.br/9122925352054805>



---

» **Gabriela Mousse de Carvalho**  
<https://orcid.org/0009-0003-8289-7690>  
<http://lattes.cnpq.br/872629445484118>



---

» **João Victor Mendes de Oliveira**  
<https://orcid.org/0000-0002-9433-9819>  
<http://lattes.cnpq.br/3922079295284178>



---

» **Rodrigo Jorge**  
<https://orcid.org/0000-0002-2652-0720>  
<http://lattes.cnpq.br/4045374522226547>